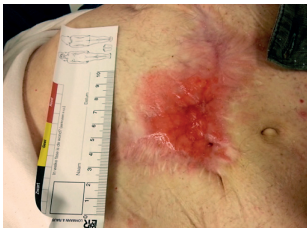

## Casistiche di Aldanex

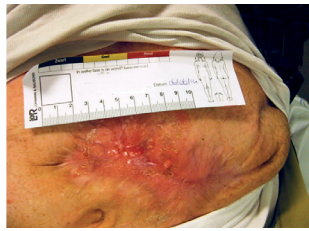### Caso: Ulcera con macerazione perilesionale

Uomo, 77 anni. Trasversostomia in fase avanzata di trattamento. Disfunzione renale. Parete addominale adeguata con lesione addominale di tipo granulare. Macerazione perilesionale. Utilizzo di Aldanex con idrofibra

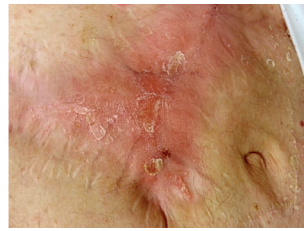
dopo 13 gg



Stato all'inizio del trattamento con Aldanex



Dopo 3 giorni, notevole riduzione della macerazione.

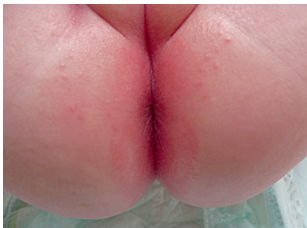


Dopo 13 gg l'ulcera è chiusa.

### Caso: Dermatite da incontinenza

Bambino, 9 mesi. Sintomi dolorosi connessi a grave dermatite da pannolino

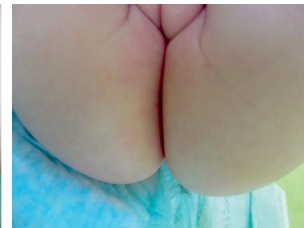
dopo 4 gg



Stato all'inizio del trattamento con Aldanex.



Dopo 2 giorni il rash è scomparso, riduzione dell'arrossamento dell'80%, nessun dolore residuo.

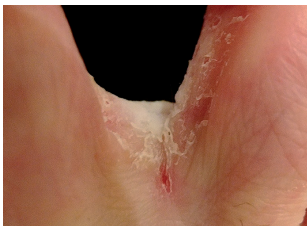

Dopo 4 giorni guarigione completa

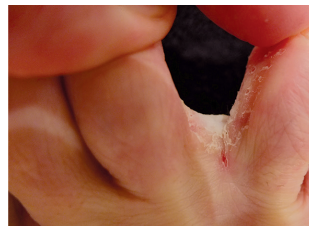### Caso: Intertrigine

Adulto, Intertrigine, piaghe tra le dita dei piedi.

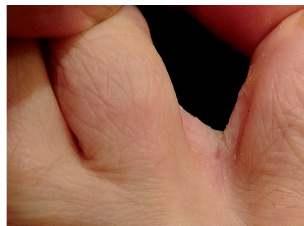
dopo 5 gg



Stato all'inizio del trattamento con Aldanex



Dopo 2 giorni la lesione è chiaramente diminuita.

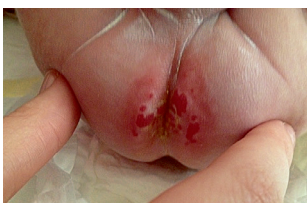

Dopo 5 giorni, guarigione completa

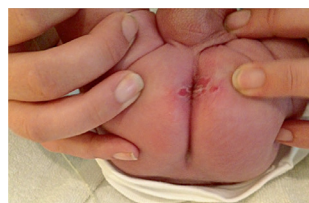### Caso: Dermatite associata ad incontinenza

Neonato prematuro (25 settimane), diarrea, dermatite da pannolino. Trattato senza successo per 4 settimane con mezzi convenzionali. Poi passaggio ad Aldanex

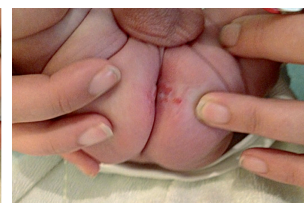dopo 9 gg



Stato all'inizio del trattamento con Aldanex



Dopo 2 giorni, visibile miglioramento

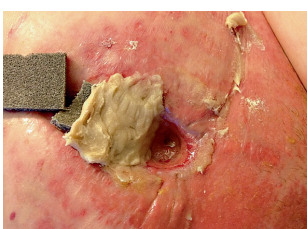


Dopo 9 giorni la cute è quasi completamente guarita

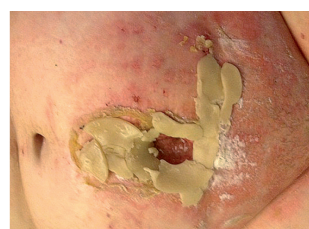### Caso: Dermatite

Adulto, perdite da fistola ileale

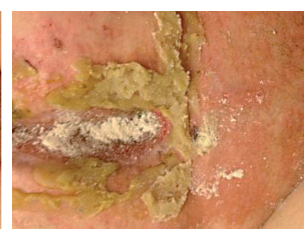dopo 8 ore



Stato all'inizio del trattamento con Aldanex. Protezione con pasta idrocolloidale della cute direttamente circostante la fistola



Dopo 6 ore



Dopo 8 ore